「口腔外科疾患の治療における病診・医療連携」

第1回

口腔がんにおける病診・医療連携

大分大学医学部附属病院歯科口腔外科　高橋喜浩

はじめに

口腔がんの治療において早期発見、早期治療は、その治療成績を向上させるのに最も有効な方法であることは周知のことです。これまで当科でも、口腔がんの市民公開講座や口腔がん検診など様々な取り組みを行ってきていますが、一般開業の先生方のご協力なくしては成り立ちません。

また、近年、画像診断技術の向上や抗がん剤の進歩などさまざまな医療技術の向上に伴い口腔がんの治療成績は年々向上してきています。それに伴い、治療後長期生存される方が、年々多くなってきています。同時に術後QOLの維持のためには口腔ケアや欠損補綴などが重要となっています。

このため、これまで以上に口腔がんの治療において病診連携の重要性が増してきています。

治療前の病診・医療連携

口腔がんにおける治療前の病診・医療連携では、早期発見、早期治療が重要となります。いかに早くがんを見つけるかと言う点においては、一般開業の先生方のご協力が非常に重要です。**図1**に示すように医科からの紹介や患者さん本人が気付いて直接当科を受診するケースもありますが、歯科医院と他施設口腔外科を含めた歯科関係からの紹介が70%以上を占めており、口腔がんを見つけるのは歯科医師であるということがよくわかるデータであると思います。

さらに、**図2**に1990年から2008年に当科を受診された口腔がん患者のステージ別患者割合のグラフを示します。1990年以降経年的にステージIおよびIIの早期がん患者の割合が増加してきているのがわかります。これは、一般の患者さんを含め口腔がんの認識の向上が反映され早期発見、早期治療が実践されてきている証の一つと思われます。また、それに伴い、口腔がん全体の治療成績も向上しています。特に早期口腔がんの治療は、外科的切除が中心となるためがんが小さければ切除範囲も小さくなり、結果として術後の機能障害も少なくて済み術後のQOL向上に大変重要となります。

写真1は、右下顎歯肉がん（T1N0M0）の症例です。当科初診時には、右下第1大臼歯部歯肉に直径10mm大の潰瘍を認めるのみです。一見すると義歯性潰瘍や抜歯窩治癒不全と見間違いそうですが、かかりつけ歯科医より歯肉がんの疑いで当科に紹介されました。全身麻酔下に下顎骨辺縁切除術を施行しています。術後の口腔内は、顎骨の形態や残存歯が維持されているため、欠損補綴は局部義歯で対応可能です。現在術後2年が経過していますが、再発転移なく経過良好です。

治療後の病診・医療連携

前述のように治療成績が向上してくると、口腔がん治療後の病診・医療連携がとても重要となってきます。

当科では、術後半年までは月に2回程度、腫瘍再

発と頸部リンパ節転移の有無について術後の経過観察を行っています。頸部超音波検査は月に1～2回、CT検査は3か月毎に、1年を過ぎると経過観察は、2～3か月に1回程度行っています。治療成績が向上し、長期生存者が増加してきたことから、異時性多発症例や長期間経過後の再発症例に対する対応が重要となってきました。**写真2**に示す症例は、初診時60歳、女性、舌がん（T2N0M0）症例です。初回治療は、舌部分切除術を施行しています。初回治療後3年目に左下顎歯肉がん（第2がん）が、かかりつけ歯科での歯周治療時に見つけられ紹介されています。さらに、2回目の腫瘍切除後6カ月目に同じかかりつけ歯科から左上顎歯肉の異常について相談を受け、当科で精査したところ歯肉がん（第3がん）とわかり、切除術を施行しています。いずれの腫瘍も小さく切除術のみで制御されています。この症例のように、腫瘍の治療後にかかりつけ歯科で第2がんや腫瘍再発が発見されることもあり、術後の病診･医療連携の重要性が高まっています。

また、術後の機能温存の点からも、残存歯の歯周病やカリエス管理を含めた口腔ケアについて、一般開業歯科の先生方にご協力いただくケースが増加しています。さらに、進展例の治療に際して放射線治療が施行されていることもあります。こうした症例では治療後の放射線性骨髄炎の予防や、口腔乾燥に伴う歯周病やカリエスの予防管理が重要ですが、当科だけでは対応できないことも多く、病診･医療連携で先生方にご協力いただくことも多くなっています。

まとめ

口腔がんの病診･医療連携は、これまで腫瘍の早期発見、早期治療に重点が置かれてきていました。しかし、治療成績の向上から術後の病診･医療連携の重要性が増してきています。

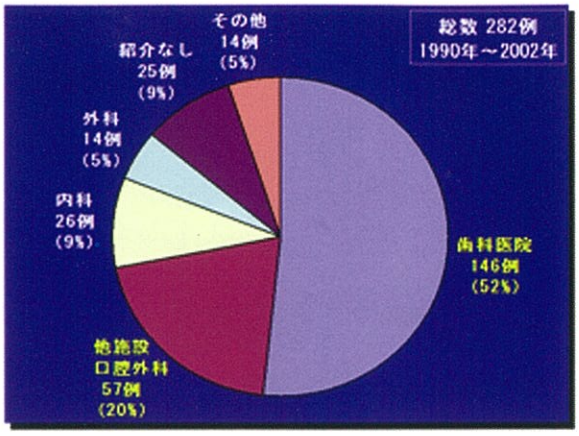

図1　大分大学医学部附属病院歯科口腔外科の口腔がん患者紹介元

歯科医院と他施設口腔外科を含めた歯科関係からの紹介が70%以上を占めている。

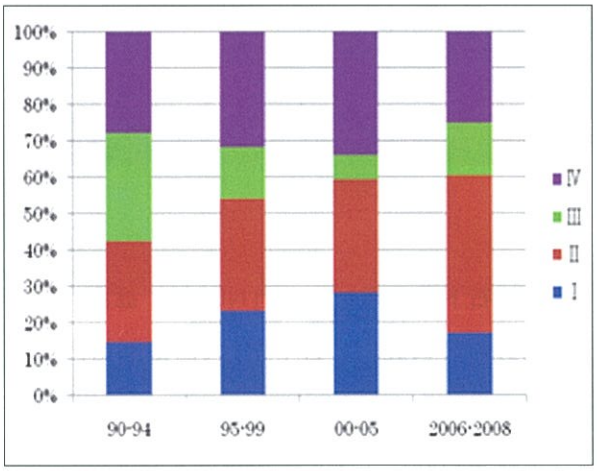

図2　年代別患者割合

当科を受診した口腔がんのステージ別の患者数の割合を示す。ステージⅠ、Ⅱ症例の割合が増加している。

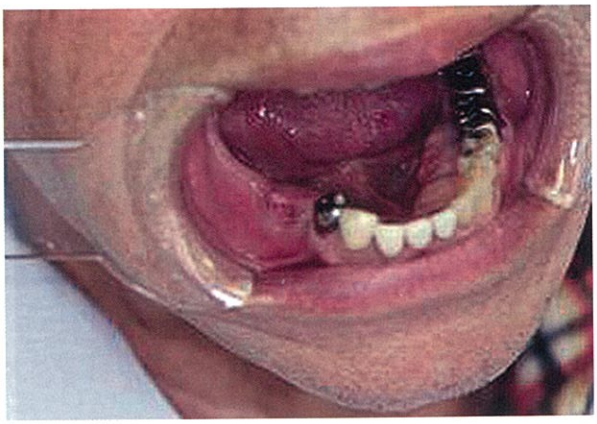

A

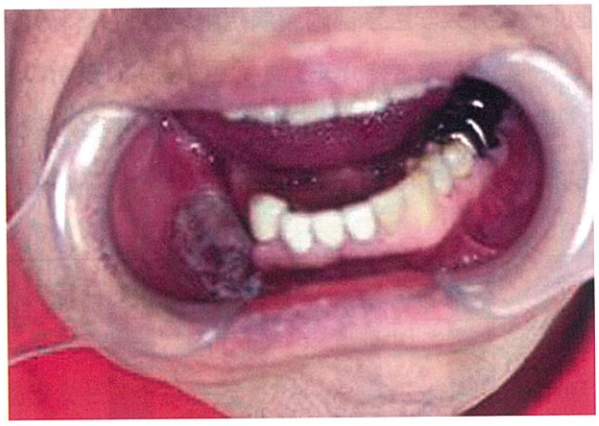

B

写真1　右下顎歯肉がん（T1N0M0）症例

A：初診時の口腔内。右下第1大臼歯部歯肉に潰瘍を認める。

B：術後の口腔内。歯槽部は切除されているが、顎骨の形態や残存歯は維持されているため欠損補綴は、局部義歯で対応可能である。

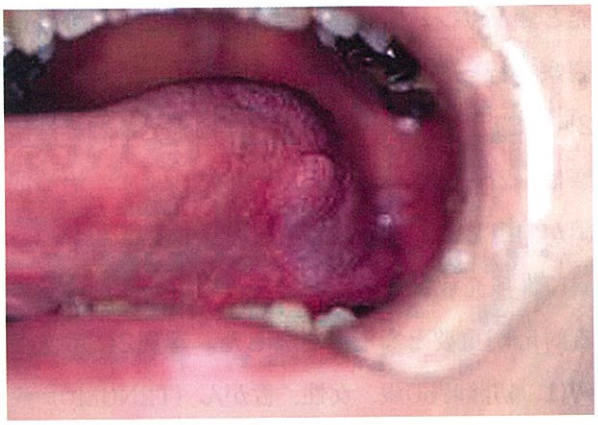

A

B

C

写真2　異時性多発がん症例

A：初診時の口腔内。左舌がん（T1N0M0）左舌縁部に肉芽・膨隆型の腫瘍を認める。

B：第2がん。左下顎歯肉がん（T1N0M0）
左下顎臼歯部歯肉に腫瘍を認める。

C：第3がん。左上顎歯肉がん（T1N0M0）（ミラー像）
左上顎臼歯部歯肉に腫瘍を認める。